

ГІСТОЛОГІЧНІ ЗМІНИ В ОРГАНАХ КУРЧАТ, ЩЕПЛЕНИХ ВАКЦИНАМИ ПРОТИ РЕСПІРАТОРНОГО МІКОПЛАЗМОЗУ ТА ЕКСПЕРИМЕНТАЛЬНО ІНФІКОВАНИХ *M. GALLISEPTICUMS*₆

Шутченко П.О., Красніков Г.А., Обуховська О.В., Медвідь К.О., Глебова К.В., Гур'єва В.Б.

Національний науковий центр «Інститут експериментальної і клінічної ветеринарної медицини», м. Харків

В останні роки на території України реєструють збільшення кількості випадків спалахів мікоплазмозів птиці. Цьому сприяє цілий комплекс причин: неконтрольований завіз інкубаційного яйця та племінного молодняка курей з-за кордону, порушення ветеринарно-санітарних правил утримання птиці, некоректні схеми вакцинації, помилки в інтерпретації результатів на термінальних строках діагностики захворювання [1, 2, 5, 6].

Унаслідок погіршення якості тушок і зменшення несучості птиці, а також збільшення затрат на лікування за респіраторного мікоплазмозу галузь птахівництва зазнає значних економічних збитків.

Забезпечення стабільного благополуччя щодо цього інфекційного захворювання залежить від своєчасного проведення профілактичних заходів і діагностичних досліджень [3, 4, 7].

Мета роботи. Дослідити зміни гістоморфологічної структури внутрішніх органів курчат після щеплення вакцинами проти респіраторного мікоплазмозу та інфікування контрольним штамом *Mycoplasma gallisepticum* S₆.

Матеріали та методи. Для проведення дослідження було сформовано 3 групи птиці за принципом аналогів.

Птиця дослідної групи № 1 була щеплена дворазово експериментальною серією вакцини на основі інактивованого бактерину *Mycoplasma gallisepticum* (ВБ) у віці 30 та 80 діб у дозі 0,5 см³ внутрішньом'язово.

Птиця дослідної групи № 2 була щеплена дворазово експериментальною серією вакцини на основі дезінтегрованої бак маси *Mycoplasma gallisepticum* (ВС) у віці 30 та 80 діб у дозі 0,5 см³ внутрішньом'язово.

Птиця контрольної групи не була щеплена.

У віці 100 діб птиця всіх груп інфікована 5-добовою культурою *Mycoplasma gallisepticum* S₆ інтраназально, внутрішньом'язово та інтраторакально (всього кожній голові інокульовано 1x10⁸ КУО мікоплазм).

На 7, 14, 30 добу після вакцинації та на 7, 14, 28 добу після зараження було забито по 2 голови птиці з кожної групи шляхом декапітації після легкого хлороформного наркозу з метою відбору внутрішніх органів для патоморфологічних досліджень.

Від курчат було відібрано зразки внутрішніх органів – трахея, легені, селезінка, сліпа кишка, фабрицієва сумка. Зразки органів фіксували у 10 % розчині нейтрального формаліну, проводили парафінову заливку та виготовляли гістологічні препарати.

Аналіз зрізів проводили методом світлової мікроскопії з використанням мікроскопу Axioskop 40/40FL (CarlZeiss (Німеччина)).

Результати досліджень. У результаті гістологічного дослідження встановлено, що на 7 добу після щеплення курчат ВБ проти респіраторного мікоплазмозу птиці гістологічна будова фабрицієвої бурси відповідала активному морфофункціональному стану. У селезінці після щеплення спостерігали численні та широкі пери артеріальні лімфоїдні муфти (ПЛМ), навколо ретикуло-ендотеліальних муфт містилися скупчення лімфоїдних клітин, що вказує на активізацію імунної відповіді.

Після щеплення ВС морфометричні показники структур фабрицієвої бурси були дещо нижчими, ніж після щеплення ВБ, про що свідчили менший розмір фолікулів та вужчий кірковий шар. Фолікули також мали переважно полігональну форму, кіркова та мозкова речовини щільно вповнені лімфоїдними клітинами, гермінативний шар виражений та представлений переважно лімфо-бластами.

У селезінці після щеплення ВС спостерігали збільшення розмірів ПЛМ, але, крім того, відзначали збільшення у розмірі ретикуло-ендотеліальних муфт – тобто спостерігали реакцію ретикуло-ендотеліальної системи, яка відіграє важливу роль при формуванні імунітету у птиці.

Активізація морфофункціонального стану органів імунного захисту спостерігалась на 14 добу у курчат, щеплених як ВС, так і ВБ. Сліпокишковий мигдалик мав великий розмір і містив численні лімфатичні вузлики, щільно заповнені лімфоїдними клітинами. При дослідженні фабрицієвої бурси відзначали збільшення розмірів фолікулів і ширини кіркової речовини. У трахеї курчат, щеплених ВБ, встановлено збільшення кількості дифузної лімфоїдної тканини у власне слизовій. У порівнянні з контрольною групою в селезінці щеплених курчат спостерігали зростання розмірів ретикуло-ендотеліальних і пери артеріальних лімфоїдних муфт, а також кількості лімфатичних вузликів (рис. 1). Більш активний морфофункціональний стан селезінки відзначали у курчат, щеплених ВБ.

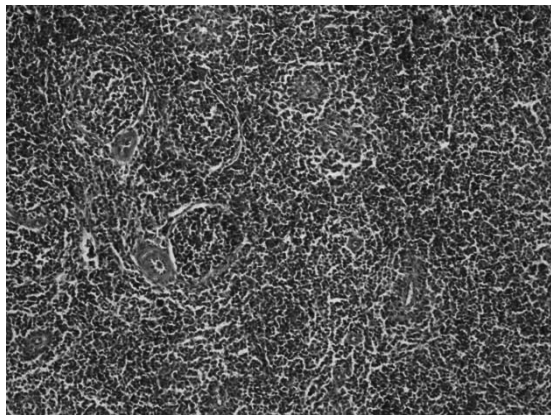


Рис. 1. Численні лімфатичні вузлики та широкі периартеріальні муфти в селезінці на 14 добу після щеплення ВБ. Г+Е, Ч100

У результаті гістологічного дослідження встановлено, що на 30 добу після вакцинації більш активний функціональний стан фабрицієвої бурси відзначали після щеплення ВБ: фолікули збільшені у розмірі, полігональної форми, кіркова речовина широка, щільно заповнена лімфоцитами до 18 рядів клітин та утворювала численні розширення.

При дослідженні легень у бронхах різного діаметру встановлено збільшення кількості дифузної лімфоїдної тканини та формування лімфоїдних вузликів.

На 7 добу у курчат, заражених культурою *M. gallisepticum*, спостерігали накопичення лімфоїдної тканини у власній пластинці слизової оболонки бронхів, перибронхіально та навколо судин. Відбувалось формування лімфатичних вузликів у стінці бронхів різного діаметру. В окремих ділянках бронхів епітелій гіперплазований, відмічено збільшення кількості келихоподібних клітин.

При гістологічному дослідженні легень курчат на 14 добу після зараження *M. gallisepticum* встановлено катарально-геморагічне запалення внутрішньо легеневого бронхів (рис. 2). Слизова оболонка була інфільтрована мононуклеарами, кровоносні судини розширені, переповнені кров'ю, зустрічалися крововиливи.

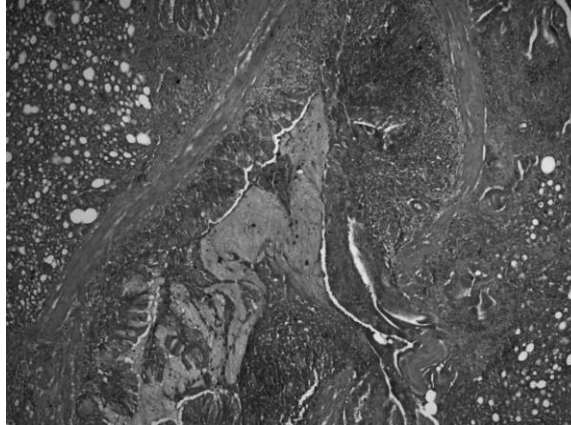


Рис. 2. Катарально-геморагічне запалення внутрішньо легеневого бронха на 14 добу після інфікування *M. gallisepticum*. Г+Е, ×100

У просвіті внутрішньо легеневого бронхів містився ексудат. Кровоносні капіляри між альвеолами розширені, переповнені кров'ю, а стінки альвеол потовщені. Відзначався набряк стінки бронхів і кровоносних судин. У трахеї спостерігали десквамацію епітелію, власне слизова була інфільтрована лейкоцитами, кровоносні капіляри розширені та переповнені кров'ю, були виявлені крововиливи.

У печінці навколо кровоносних судин та в їх стінці, а також у паренхімі спостерігали лімфоїдно-гістіоцитарну інфільтрацію.

Сліпокишковий мигдалик курей, інфікованих збудником респіраторного мікоплазмозу, був великого розміру, щільно заповнений дифузною лімфоїдною тканиною та численними ЛВ. На верхівках кишкових ворсинок, а також ЛВ виявлялися крововиливи.

У курчат, щеплених як ВС, так і ВБ та інфікованих збудником респіраторного мікоплазмозу птиці спостерігали збільшення кількості лімфоїдної тканини у власній пластинці слизової оболонки бронхів, перибронхіально та навколо судин. Гістологічна будова печінки відповідала фізіологічній нормі.

Висновки та перспективи подальших досліджень. 1. У результаті гістологічного дослідження внутрішніх органів курчат встановлено морфофункціональну активізацію імунних структур після щеплення ВС та ВБ, яка в селезінці проявлялася збільшенням кількості та розмірів ПЛМ та ЛВ, а також активізацією ретикуло-ендотеліальних муфт у ранній поствакцинальний період. У фабрицієвій бурсі відбувалось збільшення розмірів фолікулів і ширини кіркового шару, формувалася гермінативний шар на межі кіркової та мозкової речовини.

2. У ранній поствакцинальний період більш активний морфофункціональний стан органів імунного захисту спостерігався у курчат, щеплених ВБ.

3. Установлено, що на 7 добу після інфікування курчат *M. Gallisepticum* проходило накопичення лімфоїдної тканини у власній пластинці слизової оболонки бронхів, перибронхіально та навколо судин. В окремих ділянках бронхів відбувалась гіперплазія епітелію, а також збільшення кількості келихоподібних клітин.

4. Катарально-геморагічне запалення внутрішньо легеневого бронхів і трахеї курчат спостерігали на 14 добу після зараження культурою *M. gallisepticum*.

5. У курчат, попередньо щеплених ВС, а також ВБ з подальшим інфікуванням *M. gallisepticum*, змін у внутрішніх органах, характерних для респіраторного мікоплазмозу птиці, не спостерігали. Відзначалась реакція органів імунного захисту у вигляді збільшення площі білої пульпи у селезінці та накопичення дифузної та вузликової лімфоїдної тканини у органах респіраторного тракту, печінці, сліпокишковому мигдалику.

Отже, інактивовані вакцини проти респіраторного мікоплазмозу птиці володіли вираженими імуногенними та протективними властивостями.

У подальшому будуть проведені дослідження щодо змін в органах імунного захисту курей, щеплених вакцинами проти респіраторного мікоплазмозу на рівні субпопуляцій імунокомпетентних клітин із застосуванням імуногістохімічного методу міченого стрептавідин-біотина.

Список літератури

1. Diseases of Poultry [Text] / ed. by B.W. Calnek [et al.]. – 10th ed. – Iowa State University Press, Ames, Iowa, USA, 1997. – 364 p.
2. *Mycoplasma gallisepticum* infection in the grey partridge *Perdix perdix*: outbreak description, histopathology, biochemistry and antioxidant parameters [Text] / V. Frantisek [et al.] // Vet. Res. – 2011 – № 7. – P. 34.
3. Микоплазмозы птицы: особенности эпизоотологии, диагностики и профилактики птицы [Текст] // Ветеринария : реф. журн. – 2008. – № 1. – С. 175.
4. Осипова, Н.И. Ассоциативный респираторный микоплазмоз птиц (схемы профилактики и лечения) [Текст] / Н.И. Осипова // Ветеринария : реф. журн. – 2006. – № 1. – С. 108.
5. Патологічна анатомія тварин [Текст] / П.П. Урбанович [та ін.] ; за заг. ред. П.П. Урбановича. – К. : Ветінформ, 2008. – 896 с.
6. Патоморфологический метод диагностики респираторного микоплазмоза птицы [Текст] // Ветеринария : реф. журн. – М., 2008. – № 1. – С. 199.
7. Щетинин, Е.В. Респираторный микоплазмоз. Есть ли необходимость в оценке распространенности и эффективности противомикробных препаратов? [Текст] / Е.В. Щетинин, В.А. Батурич, М.В. Батурина // Проблемы стандартизации в здравоохранении. – М., 2012. – № 1–2. – С. 47–50.

**HISTOLOGICAL CHANGES IN THE ORGANS OF CHICKENS VACCINATED AGAINST RESPIRATORY MYCOPLASMOSIS
AND EXPERIMENTALLY INFECTED WITH M.GALLISEPTICUM S6**

Shutchenko P.O., Obukhovska O.V., Medvid K.O., Glebova K.V., Gur'jeva V.B.

National Scientific Center "Institute of Experimental and Clinical Veterinary Medicine", Kharkov

The article presents the results of studies of morphological changes of the immune defense organs of chickens vaccinated with subunit and bacterin vaccines experimental series vaccines against respiratory mycoplasmosis, as well as internal organs after infection with Mycoplasma gallisepticum S6 culture.