

---

---

# Розділ 5. Ветеринарна патологія та морфологія

УДК 619:636:615:331:339

## ПАТОМОРФОЛОГІЧНІ ЗМІНИ ПРИ ПРОЛІФЕРАТИВНІЙ ЕНТЕРОПАТІЇ СВИНЕЙ

Айшпур О.Є., Сапон Н.В.

Інститут ветеринарної медицини НААН, м. Київ

Омельяненко М.М.

Національний університет біоресурсів та природокористування України, м. Київ

Проліферативна ентеропатія свиней (ПЕС) (регіональний ілеїт, кишковий аденоматоз, геморагічна ентеропатія, некротичний ентерит) – інфекційна хвороба, що характеризується розладом функціонування кишечника та прогресуючим схудненням свиней в групах дорощування та відгодівлі.

Збудником проліферативної ентеропатії свиней є грамнегативна бактерія *Lawsonia intracellularis* – облигатний внутрішньоклітинний паразит, який не росте на поживних середовищах. У 1993 році бактерію вдалося репродукувати в культурі клітин і відтворити хворобу на свинях в умовах експериментального зараження суспензією інфікованої культури клітин, що підтвердило етіологічну роль мікроорганізму при проліферативній ентеропатії свиней.

Дослідники проліферативну ентеропатію свиней відносять до маловивчених хвороб. *Lawsonia intracellularis* як збудник остаточно визначився в 1974 році (Lawson і Rowland, 1974). У даний час ПЕС вважається економічно небезпечною хворобою, яка має місце в різних регіонах Європи (Jacobson та ін. 2003 р.). У США, збитки від неї оцінюються приблизно в 10–20 млн. доларів (Marhofer та ін., 1987 р.), різні розміри збитків реєструються в Японії (Koyma та ін., 2006 р.), Бразилії, Китаї та інших країнах світу, де інтенсивно розвивається галузь свинарства. Серологічні дослідження в США та Європі показують, що кількість позитивних стад по ПЕС становлять від 60 до 100 % [1–13]. Грецький вчений Цинас А.С. назвав ілеїт найдорожчою хворобою свинарства [14].

Останні дані російських дослідників свідчать про те, що в Росії відсутня об'єктивна інформація про інцидентність ПЕС, тому її продовжують називати «ною хворобою». Проте останні серологічні дослідження вказують на наявність її збудника в господарствах усіх типів, не виключаючи невеликі фермерські господарства [15].

У свиней захворювання ПЕС має різні форми (Rowland та Lawson, 1992 р.) і включає патологоанатомічні зміни, що були названі як кишковий аденоматоз свиней (Biestler та Schwarte, 1931 р.), проліферативна геморагічна ентеропатія (Rowland і Lawson, 1975 р.), некротичний ентерит (Rowland і Lawson, 1992 р.) та регіональний ілеїт (Alderton, 1993 р.) [16–24].

Наші дослідження (2009–2013 рр.) також серологічно в ІФА показали наявність антитіл до збудника ілеїту та відповідно циркуляцію збудника серед свинопоголів'я України. У свинарських господарствах інфекція має тенденцію до широкого розповсюдження серед поросят на відгодівлі (28,9 %), а джерело інфекції – основне стадо (кнурі – 90,0 % серопозитивних, ремонтні свинки – 65,9 %, свиноматки – 42,1 %).

**Мета досліджень.** Визначити роль патоморфологічних змін при діагностиці ілеїту.

**Матеріали та методи досліджень.** Матеріалом для дослідження слугували хворі вимушено забиті та загиблі поросята різного віку.

Для оцінки комплексу патологоанатомічних змін, виявлених при проведенні розтинів поросят користувались методиками В.П. Шишкова [25].

При виконанні роботи використовували макро- і мікроскопічні методи морфологічних досліджень [26].

Для мікроскопічних досліджень відбирали фрагменти кишечника, розміром 5–7 см в ділянках ураження, а саме: 1) клубова кишка – за 10 см до ілео-цекального отвору (перша проба); 2) сліпа кишка – на відстані 5 см від ілео-цекального отвору (друга проба); 3) верхня проксимальна частина ободової кишки – на відстані 10 см від ілео-цекального отвору (третя проба).

Відібрані зразки маркували, зазначаючи інвентарний номер тварини та ділянку відбору тканини і, обережно, не пошкоджуючи поверхню слизової оболонки, фіксували у 10 % водному забуференому розчині формаліну та заливали у парафін. Із виготовлених парафінових блоків готували зрізи товщиною 3–5 мкм, які фарбували гематоксиліном та еозином.

**Результати досліджень.** Нами обстежено 15 господарств 7-ми областей України і в кожному з них спостерігали патологоанатомічні ознаки проліферативної ентеропатії. В одному із господарств ці зміни були найбільш показовими. Серед 61 загиблих поросят віком 45–80 днів в 11 тварин (18,0 %) виявляли зміни характерні для проліферативної ентеропатії. У загиблих поросят-сисунів (віком 27–30 днів) таких ознак ми не знайшли.

При патологоанатомічному дослідженні кишечника встановлено наступне.

Дванадцятипала кишка: слизова оболонка в початковій її частині вкрита слизом з домішками фібрину.

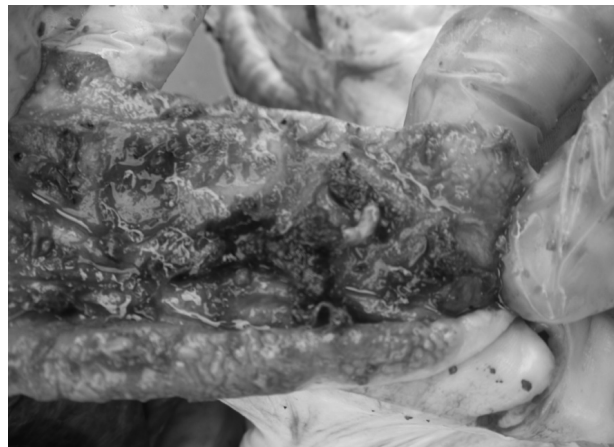Клубова кишка: стінка потовщена, через серозну оболонку помітно, що вона має мозаїчну (решітчасту) структуру. Слизова оболонка значно потовщена, виражено складчаста, інтенсивно гіперемована. Поверхня слизової оболонки волога, але без слизу, у ній трапляються петехіальні крововиливи. У просвіті кишки знаходяться кров'яні згустки (рис. 1, 2).

Ободова кишка: розтягнута газами, в її просвіті також місяться кров'яні коагуляти. У деяких свиней спостерігали коагуляційний некроз слизової оболонки, яка, у таких випадках, була вкрита сірувато-жовтою «сирнистою» субстанцією та інколи в стані геморагічного запалення.

Пряма кишка: заповнена густим чи напіврідким вмістом темно-червоного кольору.  
Мезентеріальні лімфовузли збільшені та гіперемовані.

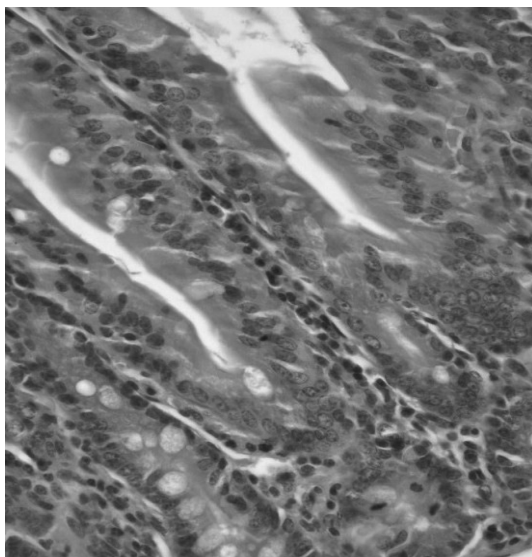


**Рис. 1.** Клубова кишка поросятя віком 125 діб: серозна оболонка потовщена, через неї помітна мозаїчна структура кишки; у просвіті кишки (справа) кров'яні згустки

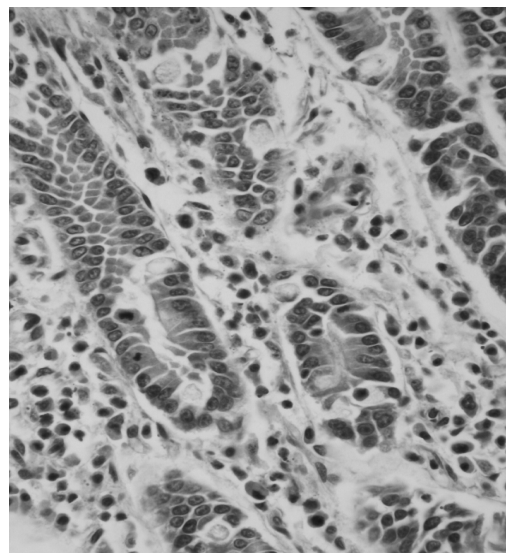


**Рис. 2.** Клубова кишка поросятя віком 5 місяців: слизова оболонка гіперемована, потовщена, з помірно складчастою поверхнею та кров'яними згустками.

Нами були проведені гістопатологічні дослідження 14 біоматеріалів уражених кишечників від поросят різного віку із 4-х господарств. При цьому найбільш виражені зміни спостерігали у клубовій кишці. У більшості поросят слизова оболонка була потовщена за рахунок розростання крипти і накопичення клітинних проліфератів у власній пластинці слизової оболонки. Характерною ознакою змін в слизовій оболонці була гіперплазія епітелію ворсинок та крипти. У нормі, ворсинки та стінка крипти вистелені простим стовпчастим епітелієм, в якому ядра ентероцитів лежать на одному рівні. У досліджених випадках ми спостерігали, як в результаті проліферації простий стовпчастий епітелій набував вигляду псевдобагатощарового епітелію (рис. 3). У ньому ядра молодих ентероцитів були розташовані у багато рядів, келихоподібні клітини були поодинокими, або зовсім відсутніми. Мітотична активність ентероцитів була значно підвищеною. Просвіт крипти заповнювався молодими ентероцитами (рис. 4) Частина крипти розгалужувалася.



**Рис. 3.** Фрагмент стінки клубової кишки поросятя віком 85 діб: проліферація ентероцитів у шийці крипти і мітози в основі крипти. Фарбування гематоксиліном та еозином. Об. 40х, ок. 10х



**Рис. 4.** Фрагмент стінки клубової кишки поросятя віком 125 діб: молоді ентероцити в просвіті крипти; поодинокі келихоподібні клітини; гістiocитарна інфільтрація власної пластинки слизової оболонки. Фарбування гематоксиліном та еозином. Об. 40х, ок. 10х

У більшості випадків крипти мали розширений просвіт і містили оксифільний клітинний детрит. В апікальній частині ентероцитів окремих крипти вдавалося виявити паличкоподібні та зігнутої форми бактерії, які при фарбуванні гематоксиліном та еозином не сприймали фарби.

Власна пластинка слизової оболонки клубової кишки була помірно або інтенсивно інфільтрована переважно гістiocитами та в меншій кількості лімфоцитами та гранулоцитами. Клітинні проліферати розташовувалися дифузно або у вигляді скупчень у глибоких ділянках власної пластинки слизової оболонки між криптами, та у ворсинках, інколи заходили в підслизову основу.

У деяких тварин переважали ушкодження некротично-виразкового характеру. При цьому спостерігали оголення та коагуляційний некроз ворсинок, гіперемію капілярів, набряк власної пластинки слизової оболонки та її інфільтрацію переважно гістіоцитами, серед яких траплялися лімфоцити, еозинофіли, нейтрофіли.

**Висновки.** 1. Результати проведених патоморфологічних досліджень свідчать, що ПЕС викликає глибокі патологічні зміни в травному тракті свиней, особливо в ділянці переходу тонкого відділу в товстий, які можуть призвести до їх загибелі.

2. Фахівцям лабораторій ветеринарної медицини слід брати до відома патоморфологічні зміни при постановці діагнозу на ПЕС.

*Список літератури*

1. Потоцький М. Проліферативна ентеропатія свиней [Текст] / М. Потоцький // Вет. медицину України. – 2008. – № 4. – С. 24–26. 2. Proliferative enteropathies [Text] / S. McOrist [et al.] // Disease of Swine. – 9th ed. – Blackwell Publishing Professional, Ames, Iowa, USA. – 2006. – P. 727–737. 3. Геллер, Л.И. Заболевания системы пищеварения, вызывающие или имитирующие нарушения других органов [Текст] / Л.И. Геллер. – Хабаровск, 1988. – 88 с. 4. Случаи пролиферативной энтеропатии свиней в Болгарии и испытание ряда альтернативных методов ее диагностики [Текст] / И. Динев [и др.] // Рос. вет. журн. – 2006. – № 4. – С. 20–23. 5. Фукс, П.П. Основні принципи лікування шлунково-кишкових захворювань молодняку сільськогосподарських тварин [Текст] / П.П. Фукс // Вет. медицина України. – 1997. – № 2. – С. 10–13. 6. Хайке, Э. Илеит [Текст] / Э. Хайке // Ветеринария с.-х. животных. – 2008. – № 1. – С. 34–36. 7. The alimentary system [Text] / I.K. Barker [et al.] // Pathology of Domestic Animals. – 4th ed. – Acad Press, NY, 1993. – Vol. 2. – P. 229–234. 8. Bona, B. The effect of outdoor production on the seroprevalence of Lawsonia intracellularis in growing finishing pigs in a large pig production unit infected with endemic porcine proliferative enteropathy [Text] / B. Bona, G. Bilkei // Deutsche Tier Woch. – 2003. – P. 110, 73–75. 9. Christensen, N.H. Monitoring of the health of pigs in New Zealand abattoirs [Text] / N.H. Christensen, L.C. Cullinane // NZ Vet. J. – 1990. – P. 38, 136–141. 10. Dufresne, L. Alimentary tract disorders of growing pigs [Text] / L. Dufresne // Proc. 15th IPVS Congress, Birmingham. – 1998. – P. 71–85. 11. Comparison of different methods for diagnosis of porcine proliferative enteropathy [Text] / R. Guerdes [et al.] // Can. J. Vet. Res. – 2002. – P. 66, 2, 99–107. 12. Hagen, B. Seroprevalence of Lawsonia intracellularis in large pig production units [Text] / B. Hagen, G. Bilkei // Acta Vet. Hung. – 2003. – P. 51, 65–170. 13. Прояв проліферативної ентеропатії в свинарських господарствах України [Текст] / Є.Г. Павлов [та ін.] // Вет. біотехнологія : бюл. – 2009. – № 15. – С. 285–290. 14. Цинас, А.С. Экологический подход к борьбе с илеитом – самой дорогостоящей болезнью свиноводства [Текст] / А.С. Цинас // Веткорм. – 2008. – № 1. – С. 14–15. 15. Кукушкин, С.А. Распространение Lawsonia intracellularis, Mycoplasma hyopneumoniae, и ЦВС-2 в свиноводческих хозяйствах России [Текст] / С.А. Кукушкин, Т.В. Оковытая // Ветеринария. – 2012. – № 10. – С. 20–22. 16. Enhanced detection of the intracellular organism of swine proliferative enteritis ileal symbiont intracellularis in feces by polymerase chain reaction [Text] / G. Jones [et al.] // J. Clin. Microbiol. – 1993. – Vol. 31. – P. 2611–2615. 17. Porcine proliferative enteropathies [Text] / S. McOrist [et al.] // Diseases of Swine. – 8th Ed. – Iowa State Univ Press Ames, IA, 1999. – P. 521–534. 18. Seroprevalence of Lawsonia intracellularis in Ontario swine herds [Text] / C.A. Corzo [et al.] // J. Swine Health Prod. – 2005. – Vol. 13, № 6. – P. 314–317. 19. Serological prevalence of Lawsonia intracellularis across European pig herds [Text] / T. Hardge [et al.] // Proc. 19th Int. Pig Vet. Soc. Congr., Copenhagen, Denmark. – 2006. 20. Intracellular bacteria of porcine proliferative enteropathy: Cultivation and maintenance in vitro [Text] / G.H.K. Lawson [et al.] // J. Clin. Microbiol. – 1993. – Vol. 31. – P. 1136–1142. 21. Lawson, G.H.K. Proliferative enteropathy [Text] / G.H.K. Lawson, C.J. Gebhart // J. Comp. Pathol. – 2000. – Vol. 122. – P. 77–100. 22. A blocking ELISA for the detection of antibodies against Lawsonia intracellularis [Text] / C. Keller [et al.] // Proc. 18th Congr. Int. Pig Vet. Soc., June 27–July 1, Hamburg. – 2004. – Vol. 1. – P. 253. 23. Keller, C. Enterisol® Ileitis ELISA provides accurate test results for the detection of antibodies against L. intracellularis using plasma or serum [Text] / C. Keller, H. Schoeder, V.F. Ohlinger // Proc. 19th Congr. Int. Pig Vet. Soc. – 2006. 24. Love, R.J. Proliferative hemorrhagic enteropathy in pigs [Text] / R.J. Love, D.N. Love, M.J. Edwards // Vet. Rec. – 1977. – Vol. 100. – P. 65–68. 25. Шишков, В.П. Патологическая анатомия сельскохозяйственных животных [Текст] / В.П. Шишков. – М. : Колос, 1980. – 480 с. 26. Горальський, Л.П. Основи гістологічної техніки і морфофункціональні методи дослідження у нормі та при патології [Текст] / Л.П. Горальський, В.Т. Хомич, О.І. Кононьський. – Житомир : Полісся, 2005. – 288 с.

**THE PATHOMORPHOLOGICAL LESIONS IN THE COURSE OF SWINE PROLIFERATIVE ENTEROPATHY**

*Ayshpur O.E., Sapon N.V.*

*Institute of Veterinary Medicine NAAS, Kyiv*

*Omelyanenko M.M.*

*National University of Life and Environmental Sciences of Ukraine, Kyiv*

*The swine proliferative enteropathy is one of economically important infectious bacterial diseases, and it is reported in all countries of the world with intensive pig production.*

*The article describes cases of swine proliferative enteropathy in Ukrainian farms and presents the results of own investigations.*

**УДК 636.598:591.465.2**

**МОРФОФУНКЦИОНАЛЬНАЯ ХАРАКТЕРИСТИКА СТРУКТУРНЫХ И СЕКРЕТОРНЫХ ЭЛЕМЕНТОВ СЛИЗИСТОЙ ОБОЛОЧКИ ЯЙЦЕВОДА ГУСЕЙ ПЕРИОДА ПОЛОВОГО СОЗРЕВАНИЯ**

**Бондаренко Е.Е., Горбатенко В.П., Симоненко В.И., Мирошникова О.С., Носовская А.О.**

*Харьковская государственная зооветеринарная академия, г. Харьков*

Среди многочисленных работ, посвященных изучению репродуктивной системы кур [1, 2], уток [3, 5], индеек [4, 5], весьма ограничены сведения о морфологии яйцевода гусей в период становления его структур в различных функциональных отделах. Низкая воспроизводительная способность гусей и сезонный характер яйцекладки обусловили необходимость более детального изучения морфологических особенностей яйцевода в период его развития с учётом возрастных изменений в структуре органа и сроков начала полового созревания данного вида птицы.

**Целью исследования** является установление динамики развития и дифференциации структурных и секреторных элементов слизистой оболочки отделов яйцевода гусей крупной серой породы 7-месячного возраста.

**Материал и методы.** В работе использованы яйцеводы семи особей гусей крупной серой породы 7-месячного возраста. Материал отбирали по единой схеме и фиксировали в 10 %-ном растворе нейтрального формалина и жидкости Карнуа. Парафиновые гистологические срезы окрашивали гематоксилином-эозином, по Маллори, Браше, альциановым синим, PAS-реакция.

Морфометрические исследования проводили окуляр-микрометром МОВ-15<sup>х</sup>. Цифровые данные обрабатывали биометрическими методами вариационной статистики.